



## 内視鏡下胸腺手術の実際と治療成績

聖授会OCAT予防医療センター 所長  
城戸 哲夫 先生

従来、胸腺手術は全胸骨切開下拡大胸腺摘出術が主流であり、20年間にわたって良好な成績を示している。一方、内視鏡下の重症筋無力症手術も徐々に増加しており、現在は適用手術の20～30%に及ぶと報告されている。

内視鏡下手術では胸骨が操作空間を妨げるため、胸骨を吊り上げて手術を行う。胸骨吊り上げには、ラパロリフトを用いた方法と皮下鋼線を用いた方法がある。標準的な拡大胸腺摘出術では、胸骨下に約3cmの切開を施し、ラパロリフトで胸骨を3～4cm吊り上げて作業空間とし、術者は患者開脚位でモニター下に手術を実施する(図1左)。また、胸腺腫合併例など同時に腫瘍摘出を行う症例には、1.5mmの皮下鋼線で胸骨を吊り上げる方法により、術者は患者の横位で手術を行う(図1右)。

実際の拡大胸腺摘出術では、胸骨下アプローチで胸腺の上極を確実視できるため非常に有用である。胸腺静脈の処理に最も難渋するが、新しいデバイスにより安全に実施できるようになっている。また、非浸潤性胸腺腫に対して、この2つの吊り上げ法を併用して、腫瘍とともに縦隔胸膜の完全切除を先行する。術者は患者の開脚位と横位を移動しながら手術を行う。

2007年までの9年間に内視鏡下手術を行った110例中、開胸術への変更4例を除く106例について検討した。

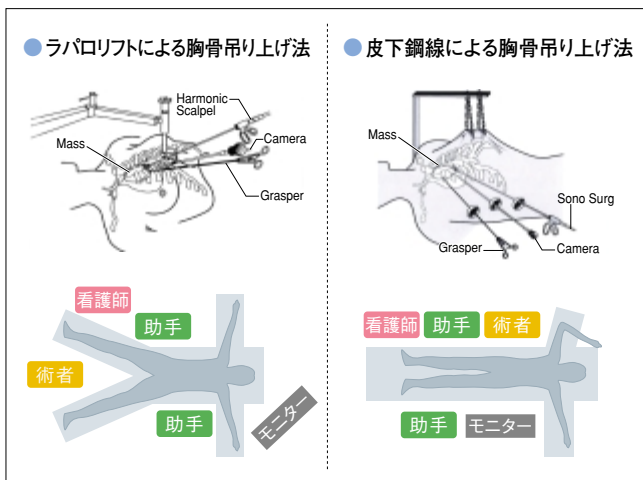


図1 内視鏡下胸腺摘出術における2つの胸骨吊り上げ方法

Osserman分類は、Iが14例、IIaが60例、IIbが32例で、III、IVはなかった。胸腺腫の合併は16例15%であった。

胸腺腫合併例と非合併例の比較では、平均手術時間は189分と167分、失血量は104mLと71mL、手術直後のドレナージ期間は2.5日と1.5日、入院期間は7.3日と6.1日、と合併例でやや不良であった。開胸手術では胸骨の開閉に要する時間が手術時間に大きく影響し、胸腺腫合併例ではその分時間がかかるが、最近はやや様々なデバイスが発売され、内視鏡下手術では2時間前後で終了できるようになった。

寛解率(RR)は、およそ30～50%とMasaokaら<sup>1)</sup>の報告と同様な経過を示し、寛解と改善を合算した有効率は早期に90%となり、それを維持していた(図2)。

内視鏡下手術に関連した副損傷は、手術当初に左腕頭静脈からの出血が3例あった。また、当初の症例に胸腺の残存が2例あり、再内視鏡下手術で摘出した。その他、一時的な横隔神経障害3例など全14例であった。

以上のような成績から、内視鏡下胸腺手術は有用と考えられる。しかし、当然のことながら、内視鏡下手術に起因する様々な合併症を発生させないような技術の研鑽が不可欠である。

### 【文献】

1) Masaoka A, et al: Ann Thorac Surg 62 (3) : 853, 1996

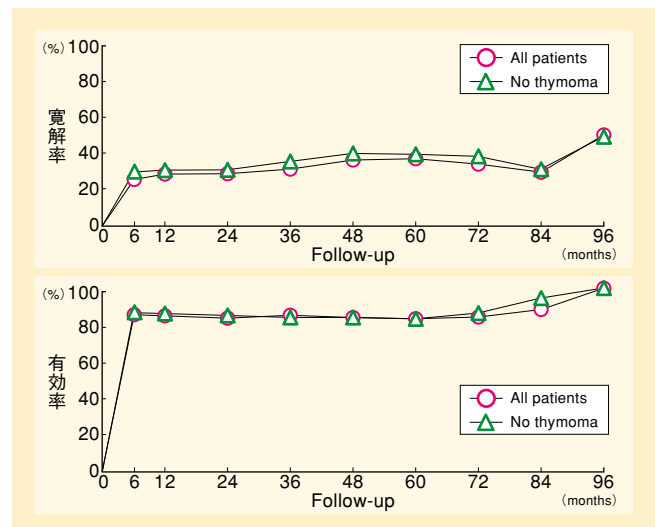


図2 重症筋無力症患者に対する内視鏡下胸腺摘出術による寛解率および有効率